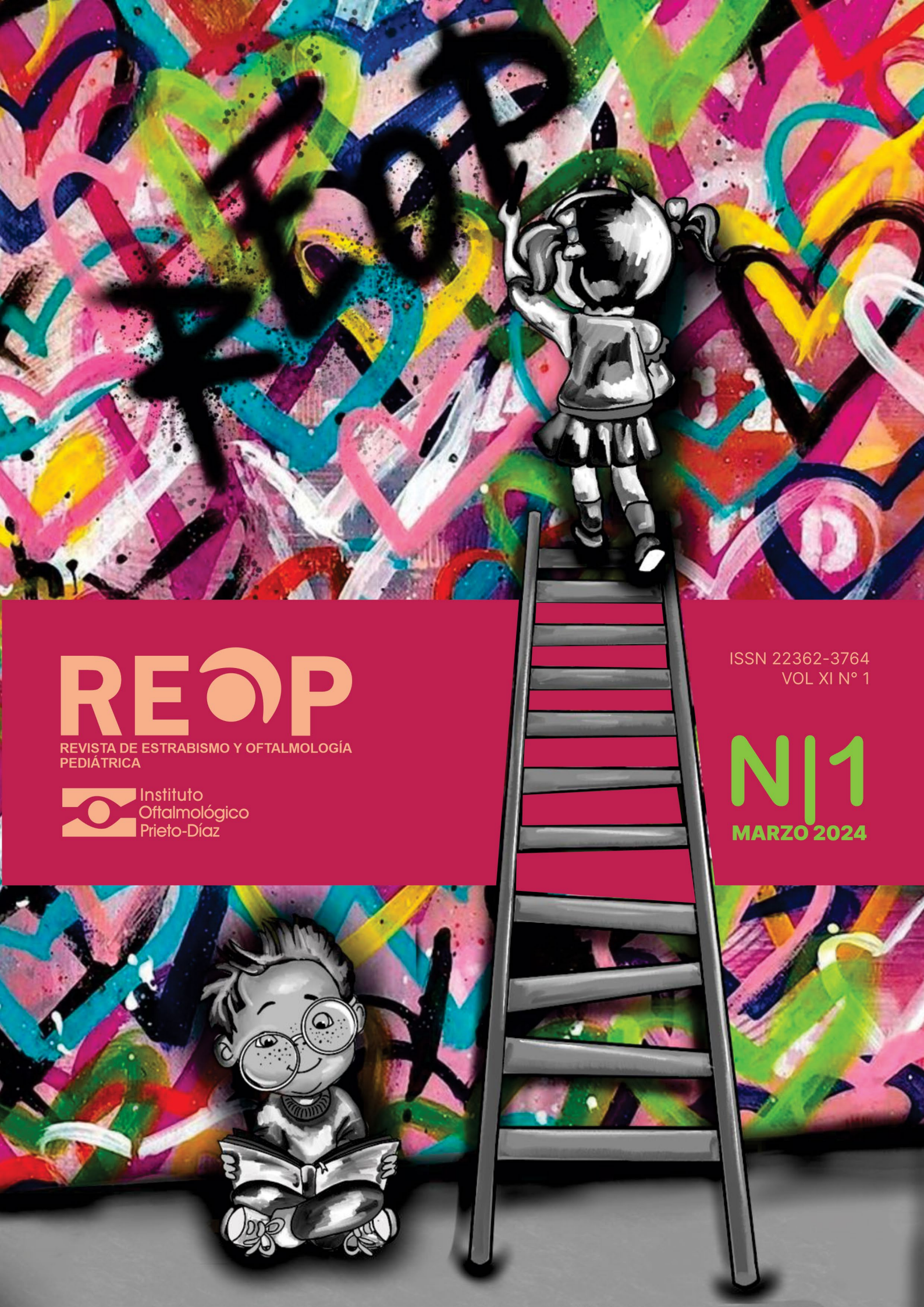



REOP

REVISTA DE ESTRABISMO Y OFTALMOLOGÍA
PEDIÁTRICA



Instituto
Oftalmológico
Prieto-Díaz

ISSN 22362-3764
VOL XI N° 1

N|1
MARZO 2024

REOP-VOL XI N° 1

Editores Ejecutivos

Dr. Fernando M. Prieto Díaz (Argentina)
Director

Dra. Fernanda T. S. Krieger (Brasil)
Dr. Carlos Laria (España)
Dra. Pilar Merino (España)
Dra. Carla Bucco (Argentina)

Editores Asociados

Dr. Ignacio M. Prieto Díaz (Argentina)
Dr. Arturo Castellanos (México)
Dr. Federico G. Vélez (USA)
Dr. Luis Cárdenas Lamas (México)

Roxana Menin /Edición Digital y Diseño Gráfico
Clarisa Capurro /Comunicación
Zoe Caro /Diseño de Tapa
@zoecaro_intervenciones

REOP es una publicación trimestral del Instituto Oftalmológico Prieto Díaz SRL, y distribuida gratuitamente. La misma puede ser solicitada al Editor por toda persona o institución interesada en recibirlo a la dirección electrónica fernandoprietodiaz@hotmail.com.

Su contenido no puede ser reproducido sin autorización expresa.
COPYRIGHT REOP 2024



4 -EDITORIAL REOP
DRA. MARGARITA BARNOYA
PRESIDENTE DEL CLADE
GUATEMALA

5 -CASO CLÍNICO N| 62
CATARATA CONGÉNITA UNILATERAL
DR. ABEL FLORES BOZA
SUBESPECIALISTA OFTALMOLOGÍA PEDIÁTRICA Y ESTRABISMO.
MÉDICO ASISTENTE, INSTITUTO NACIONAL DE OFTALMOLOGÍA.
LIMA, PERÚ

10 -DISCUSIÓN C.C. 62
DR. GABRIEL NEGRETE
OFTALMÓLOGO PEDIATRA DEL HTAL. DE NIÑOS
DR. RICARDO GUTIÉRREZ , SEGMENTO ANTERIOR PEDIÁTRICO
BUENOS AIRES, ARGENTINA

DR. JOSÉ FERNANDO PÉREZ
JEFE DEL DEPARTAMENTO DE OFTALMOLOGÍA PEDIÁTRICA
Y ESTRABISMO
INSTITUTO MEXICANO DE OFTALMOLOGÍA
QUERÉTARO, MÉXICO

16 -CASO CLÍNICO N| 63
ESPASMO ACOMODATIVO UNILATERAL
DRA. DORA FERNÁNDEZ AGRAFOJO
DR. T. PENA
DR. H. MORALES
DR. C. ESQUINAS
INSTITUTO INOF. CENTRO MÉDICO TEKNON
BARCELONA. ESPAÑA

21 -CASO CLÍNICO N|64
QUERATOCONJUNTIVITIS VERNAL
DRA. ADRIANA A. SOLANO
OFTALMOLOGÍA PEDIÁTRICA Y ESTRABISMO
PROFESORA ASOCIADA DE LA FUNDACIÓN UNIVERSITARIA
DE CIENCIAS DE LA SALUD,
BOGOTÁ, COLOMBIA

27 -ENTREVISTA
DE LA DRA. FERNANDA KRIEGER
INSTITUTO STRABOS
BRASIL
A LA DRA. SUSANA GAMIO
BUENOS AIRES, ARGENTINA

31 -CONGRESOS





Dra. Margarita Barnoya

Presidente del CLADE
Guatemala

La Ciudad de Antigua Guatemala fue la segunda capital de la Capitanía General de Guatemala, fundada el 16 de marzo de 1543 en el Valle de Panchoy, en las faldas del Volcán de Agua. Bella y mágica ciudad colonial guarda casi quinientos años de historia, con un clima privilegiado y una excepcional vista hacia los volcanes de Fuego y Acatenango.

El hotel sede del próximo Clade 2025, el Hotel Museo Casa Santo Domingo , se honra en recibir a los miembros del CLADE (Consejo Latinoamericano de Estrabismo) para acogerles en sus actividades académicas y de fraternidad que los caracteriza , en su XXIV edición.

Les extiendo una cordial invitación para asistir al próximo Congreso CLADE, que por vez primera se realizará en Centroamérica.

Les espera una ciudad colonial llena de historia, abrazada por las faldas de un majestuoso volcán, para acoger a mis colegas de Latinoamérica y el resto del Mundo, y así otra vez poder cumplir con el que fuera el ideal original de los Fundadores de nuestro CLADE hace casi 58 años en Mendoza, Argentina.

En este número de REOP se inicia el decimoprimer volumen y se publica un Grand Round sobre uno de los problemas aún no resueltos en oftalmología pediátrica: la catarata congénita unilateral, que nos enseña el efecto devastador de la ambliopía por privación debido a la competencia interocular por neuronas de la vía visual ya en las primeras semanas de vida. También el desafío tecnológico en reproducir una refracción artificial que haga foco en la mácula de un ojo que anatómicamente va transformándose a medida que transcurren los meses y los años durante la lactancia y primera infancia. El Dr. Abel Flores Boza (Perú) nos ha presentado este caso en donde convergen estas cuestiones y otras relacionadas con el timing para actuar quirúrgicamente y cómo. Los Dres. José Fernando Pérez (México) y Gabriel Negrete (Argentina), analizan en su discusiones estos planteamientos con gran capacidad debido a su experiencia en este campo de la oftalmología infantil.

La Dra. Dora Fernández-Agrafojo, comandando a su grupo de trabajo en Barcelona, nos presenta un caso de un trastorno cada vez más frecuente en refracción y estrabismo: el espasmo de acomodación. En este caso unilateral y de difícil manejo debido a una anisometropía tratada mediante cirugía refractiva.

Por último la Dra. Adriana Solano (Colombia) nos muestra el manejo de la queratoconjuntivitis vernal en un caso complejo.

Esperando que este N° 1 Vol XI de REOP, sea de vuestro interés, es mi deseo concluir diciéndoles que estaremos orgullosos de recibirlos en Guatemala en donde ya estamos trabajando para que resulte un gran Congreso CLADE.



Dr. Abel Flores Boza

Subespecialista Oftalmología Pediátrica y Estrabismo.
Médico Asistente, Instituto Nacional de Oftalmología.
Lima, Perú

C.C 62 Catarata congénita unilateral

Paciente de 3 meses de edad, sexo masculino

Motivo de consulta: leucocoria ojo izquierdo desde nacimiento.

Antecedentes: peso al nacer 3100 grs, parto eutócico a término. No patologías asociadas. No antecedentes familiares de enfermedades oculares o sistémicas.

Exámen Clínico:

Patrón de fijación visual

OD: sigue el estímulo

OI: no fija

Segmento anterior: córneas transparentes, iris normal.

Cristalino OD sin alteraciones.

Cristalino en OI: catarata nuclear completa

Motilidad ocular: normal

Fondo de ojo: en OD retina aplicada, mácula normal.

En OI no es evaluable por opacidad de medios

Diagnóstico: Catarata congénita unilateral

Se le solicita biometría:

D. S		K= 7.13mm	LT(mm)=13.19		CA(mm)= 0.00
Acrysol alcon Normal natural			Alcon cilco SXS18M		
SRK-T			SRK-T		
A=113.40			A=113.70		
Emm(D)= 37.38	AME (D)= -0.50		Emm(D)= 38.16	AME (D)= -0.50	
LIQ(D)	Refrac (D)		LIQ(D)	Refrac (D)	
36.50	0.65		37.50	0.48	
37.00	0.29		38.00	0.12	
37.50	-0.09		38.50	-0.26	
* 38.00	* -0.46		* 39.00	* -0.63	
38.50	-0.85		39.50	-1.01	
39.00	-1.23		40.00	-1.39	
39.50	-1.62		40.50	-1.77	

Quantal Medical OneScan S V.5.05
PACHECO BUSTAMANTE MAURICIO 1118433 Ener26/2009

D. D		K= 7.23mm	Promedio	LT(mm)=18.51	CA(mm)= 2.48
Acrysol alcon Normal natural				Alcon cilco SXS18M	
SRK-T				SRK-T	
A=113.40				A=113.70	
Emm(D)= 36.41	AME (D)= -0.50			Emm(D)= 37.15	AME (D)= -0.50
LIQ(D)	Refrac (D)			LIQ(D)	Refrac (D)
35.50	0.67			36.50	0.47
36.00	0.30			37.00	0.11
36.50	-0.07			37.50	-0.26
* 37.00	* -0.45			* 38.00	* -0.64
37.50	-0.83			38.50	-1.02
38.00	-1.22			39.00	-1.40
38.50	-1.61			39.50	-1.79

Quantal Medical OneScan S V.5.05
PACHECO BUSTAMANTE MAURICIO 1118433 Ener26/2009

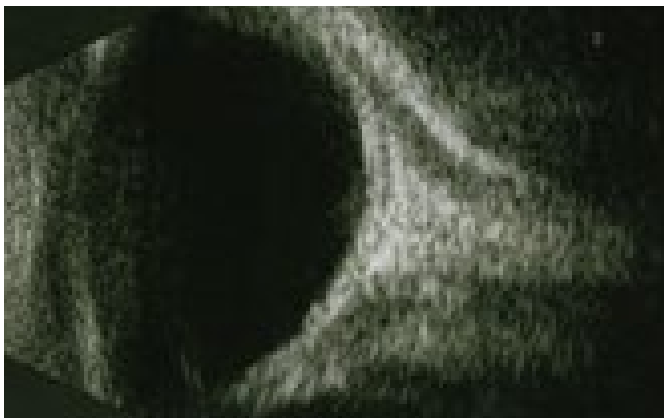

fig. 1 ecografía ojo izquierdo

CASO CLÍNICO

Catarata congénita unilateral

A los 4 meses de edad, se le realizó: Cirugía de catarata: facoaspiración, vitrectomía anterior, implante de LIO primario en ojo izquierdo (febrero de 2009).

El poder del lente intraocular implantado fue de + 29.5 dioptrías (acrílico hidrofóbico plegable de 1 pieza).

La refracción con cicloplejía postoperatoria al mes (marzo de 2009) fue:

OD + 3.50 esf
OI + 8.50 esf

Posteriormente se prescribió corrección refractiva con lentes aéreas, terapia oclusiva con parche, estimulación visual. Tuvo controles regulares cada 3 a 4 meses inicialmente hasta los 5 años y luego cada 6 meses.

En el año 2020 (11 años después de la cirugía de catarata congénita) acudió a control. El estado refractivo con cicloplejía y agudeza visual mejor corregida fue:

OD - 0.25 cil x 180° 20/20
OI - 8.0 esf -2.25 cil x 169° 20/200

En 11 años el cambio refractivo (shift miópico) en ambos ojos fue de:

OD 3.50 dioptrías (fáquico)
OI 17.50 dioptrías (pseudofáquico)

Tratamiento prescrito

Se trata de un caso de Miopía alta unilateral en niño pseudofáquico (anisometropía) asociada a ambliopía. Se indicó lente de contacto en ojo izquierdo por la alta anisometropía.

El paciente no toleró lente de contacto.

Se le indicó Cirugía de recambio de LIO ojo izquierdo en agosto 2022

Biometría ambos ojos 2022

OD				OS			
Fáquico				Pseudofáquico (Au/Bio)			
Medidas # 1.3375				Medidas # 1.3375			
Alcon Optics				Alcon Optics			
AL	23.60mm	K1	7.71mm @ 7°	AL	24.07mm	K1	7.62mm @ 172°
ACD	3.35mm	K2	7.66mm @ 97°	ACD	5.00mm	K2	7.28mm @ 82°
LT		CYL	-0.29D @ 7°	LT	0.74mm	CYL	-2.03D @ 172°
CCT	0.522mm	AvgK	7.68mm	CCT	0.567mm	AvgK	7.45mm
WTW	12.25mm			WTW	11.77mm		
Target Refractive: 0				Target Refractive: 0			
Eyelet CAM ANT		Eyelet LWS752R		Eyelet CAM ANT		Eyelet LWS752R	
Barrett Universal II		Barrett Universal II		Haga		Haga	
IOL(D)	REF(D)	IOL(D)	REF(D)	IOL(D)	REF(D)	IOL(D)	REF(D)
16.00	0.88	19.50	0.84	13.00	0.77	17.00	0.49
16.50	0.58	20.00	0.50	13.50	0.37	17.50	0.17
17.00	0.19	20.50	0.16	14.00	-0.03	18.00	-0.16
17.50	-0.22	21.00	-0.19	14.50	-0.44	18.50	-0.50
18.00	-0.63	21.50	-0.54	15.00	-0.85	19.00	-0.83
SL 8 Tear	SL 1.240	SL 8 Tear	SL 1.240	SL 8 Tear	SL 1.240	SL 8 Tear	SL 1.240
17.23	A=116.880	20.73	A=116.880	13.96	A=116.880	17.75	A=116.880
Eyelet EYEL MINI		Alcon SAGAT		Eyelet EYEL MINI		Alcon SAGAT	
Barrett Universal II		Barrett Universal II		Haga		Haga	
IOL(D)	REF(D)	IOL(D)	REF(D)	IOL(D)	REF(D)	IOL(D)	REF(D)
20.00	0.66	19.50	0.78	17.00	0.63	16.50	0.57
20.50	0.32	20.00	0.44	17.50	0.31	17.00	0.24
21.00	-0.02	20.50	0.09	18.00	-0.01	17.50	-0.09
21.50	-0.37	21.00	-0.26	18.50	-0.34	18.00	-0.43
22.00	-0.72	21.50	-0.61	19.00	-0.67	18.50	-0.77
SL 8 Tear	SL 1.240	SL 8 Tear	SL 1.240	SL 8 Tear	SL 1.240	SL 8 Tear	SL 1.240
20.97	A=116.740	20.83	A=116.880	17.98	A=116.880	17.36	A=116.880

¿Cómo manejaría Ud. este paciente?

	OD	OI
Δ miópico en dioptrías	3.50	17.50
Δ longitud axial en mm	5.09	5.88

cambio del estado refractivo y de la longitud axial de ambos ojos en 11 años

El LIO implantado fue + 13.0 (acrílico hidrofóbico plegable de 3 piezas)

Control postoperatorio

Refracción postoperatoria al mes de recambio de LIO:

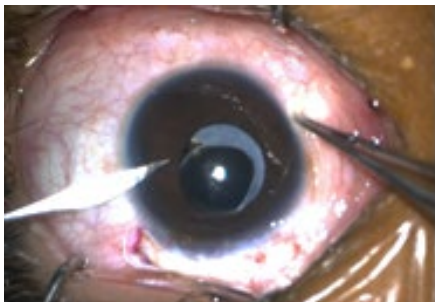OD - 0.50 - 0.50 cil x 180°

OI + 1.25 esf - 2.25 cil x 150°

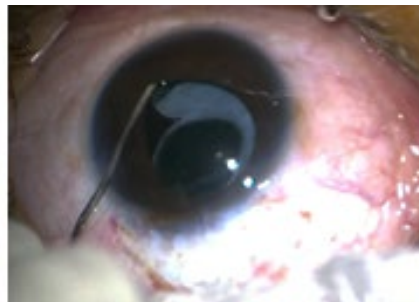Se e indicó lente aéreo monofocal en ojo derecho y multifocal en ojo izquierdo.

Agudeza visual mejor corregida 2022 OD 20/20

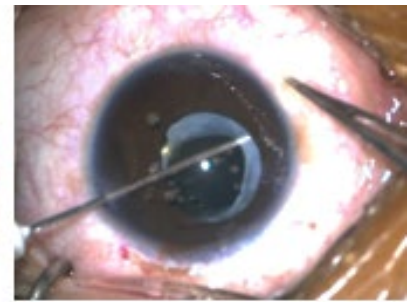
OI 20/100



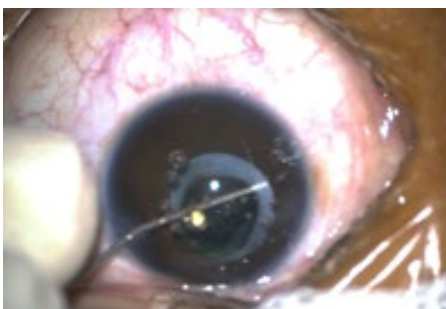
paracentesis



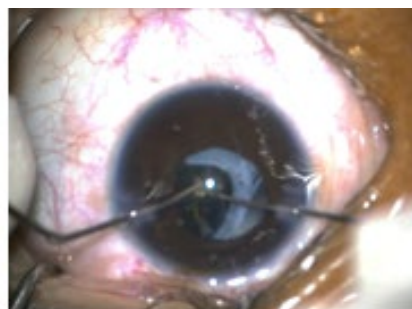sinequiolisis



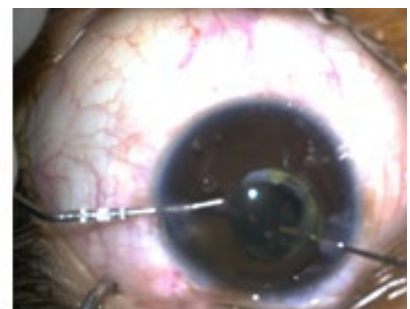separación de la cápsula anterior del LIO con aguja 27 g



Inyección de viscoelástico para separar LIO del saco capsular



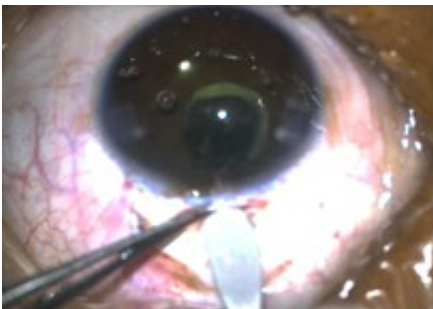extracción de LIO de saco capsular con 2 instrumentos



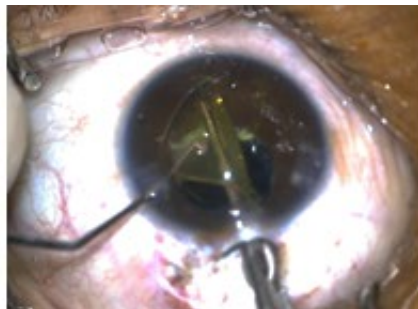LIO luxado a cámara anterior

CASO CLÍNICO

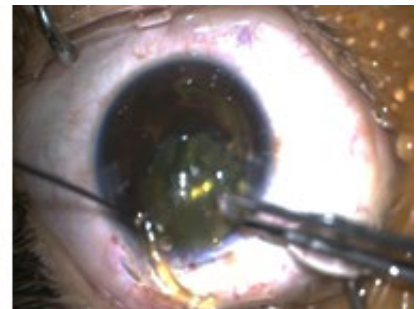
Catarata congénita unilateral



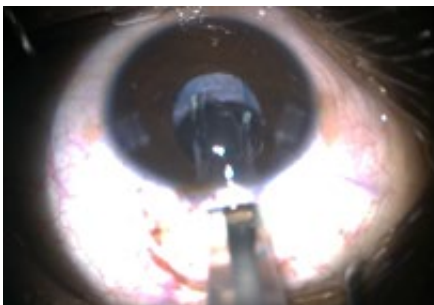Incisión escleral para retiro de LIO



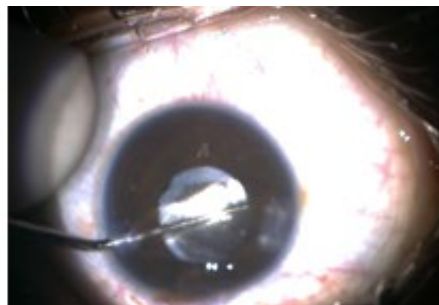
plegamiento de LIO en cámara anterior



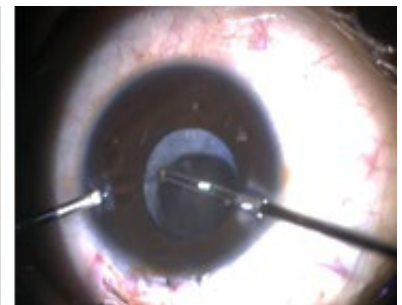LIO extraído sin cortarlo



implante LIO 3 piezas



LIO en surco



vitrectomia anterior



**EL CASO DE
ESTRABISMO
DE LA SEMANA**

Curso Universitario a distancia

De abril a Agosto de 2024

Encuentros Sincrónicos Martes 19 hs.

Directoras

DRA. SUSANA GAMIO

DRA. MARCELA ARRUFAT

GRAND ROUND de DISCUTIDORES



Dr. Gabriel Negrete

Oftalmólogo Pediatra del Htal. de Niños

Dr. Ricardo Gutiérrez, Segmento Anterior Pediátrico

Buenos Aires, Argentina

La resolución de una catarata en población pediátrica representa siempre un gran desafío debido a que en algunos casos puede ser el signo de una condición subyacente grave y en otros es la antesala de una serie de eventos inciertos, sin embargo contamos con evidencia suficiente para poder anticiparnos a los potenciales escenarios de dicha entidad.

El proceso de emetropización del ojo humano durante la primera infancia incluye fenómenos específicos como la elongación axil, el aplanamiento de la córnea y la reducción del poder dióptrico del cristalino, dicho proceso puede verse afectado por variables intrínsecas y extrínsecas que repercuten directamente en el estatus refractivo final del paciente al completar la etapa de desarrollo visual. La catarata congénita representa una entidad que modifica en gran medida el proceso de emetropización y del perfeccionamiento de la vía óptica, produce graves secuelas visuales, como puede ser la ambliopía profunda, es por ello que el diagnóstico precoz es de suma importancia. Luego de una evaluación detallada e interdisciplinaria que descarte una causa subyacente o una contra-indicación quirúrgica, la cirugía de catarata representa una oportunidad para brindar un adecuado desarrollo visual, pero de esta misma emana un abanico de variables que impactarán sobre el proceso de emetropización. Dentro de la diversidad de potenciales escenarios postquirúrgicos, se destacan la afaquia y la pseudofaquia, que sin lugar a dudas condicionarán de manera directa e irreversible el proceso de emetropización.

La evidencia nos muestra que durante el primer año de vida este proceso presenta una actividad acele-

rada en comparación al resto de la infancia, Lambert SR, et al.¹ estudió la elongación axil en contexto del IATS (Infant Afaquia Treatment Study) reportando un crecimiento aproximado de 3.0 mm, acentuado durante los primeros seis meses de vida. El proceso de aplanamiento corneal con su consecuente disminución dióptrica de 0.2 D por mes durante el primer año de vida² y así mismo ocurre con el descenso del poder refractivo del cristalino con disminución significativa del poder dióptrico final del ojo durante este periodo de la vida.

Dicho fenómeno fisiológico produce que la correcta selección de una lente intraocular (LIO) sea uno de los principales desafíos para el cirujano y el oftalmólogo pediatra debido al alto error refractivo predictivo (expresado como la diferencia entre el estado refractivo final esperado vs el obtenido) en este subgrupo poblacional. El meta análisis de Indaram M3 demuestra que la cirugía de catarata pediátrica esta asociada a numerosas causas de errores refractivos postquirúrgicos, principalmente dados por errores en la biometría, el empleo de fórmulas normativas para adultos, inexactitud de valores biométricos (largo axil y queratometría), incapacidad predictiva en la precisión del crecimiento del ojo operado con mayor incidencia de giro miópico, el target de la LIO a seleccionar según la edad del paciente, las características anatómicas basales (sacos capsulares más pequeños) y astigmatismos inducidos por el evento quirúrgico.

Actualmente contamos a disposición con un arsenal de fórmulas de las que podemos hacer uso para la elección de la lente a implantar, sin embargo dichas formulas están diseñadas para población adulta, las

características anatómicas sobre todo del segmento anterior y el eventual proceso de elongación del segmento posterior producen sesgos importantes en el error refractivo predictivo de la LIO, en la población adulta la posición efectiva de la LIO representa una de las principales causas a las se puede atribuir dicho error, pero la misma quedó desestimada por VanderVeen DK et al.⁴ quien estudió esta variable en una cohorte poblacional en pacientes pseudofáquicos enrolados en el IATS con seguimiento hasta los 10 años y medio de edad, reportando finalmente que la posición efectiva de la LIO no contribuye significativamente al error predictivo absoluto en este subgrupo.

En términos generales en la población pediátrica apuntamos a una hipocorrección del valor dado para emetropía al momento del calculo de la LIO, como se realizó en este caso, bajo la premisa de que el ojo de un niño continuará con un alargamiento después de la cirugía, dicha hipocorrección puede estar dada por montos específicos en dioptrías dentro de grupos etarios, como se realizó en el IATS o por valores porcentuales de acuerdo a la edad en que se selecciona la misma. Se busca fundamentalmente la hipermetropía acorde para la edad, dando así la "protección fisiológica" de que alcanzará la emetropía al llegar a su máximo crecimiento, en lugar de buscar emetropía a edades precoces que predispondrán a desarrollos de miopías magnas al completar el crecimiento axial. Esto principalmente ocurre por dos variables el influjo de la LIO en el giro miópico que propicia la elongación del segmento posterior, que logramos constatar en la evolución de este caso. Así como la emetropía o mínima miopía postquirúrgica que genera un estado

refractivo basal propicio para la magnificación de la misma con el proceso natural de la emetropización. En la actualidad contamos con la suficiente evidencia para pronosticar que los ojos afáquicos presentarán una elongación con una velocidad menor en comparación con los fáquicos y que en los ojos pseudofáquicos se producirá un giro miópico mayor tanto en velocidad de crecimiento como en monto refractivo final, así lo demuestra Scott R. Lambert⁵ quien finalmente nos sugiere esta hipocorrección en la selección de la LIO como medida preventiva para anticiparnos al futuro giro miópico.

Mas allá de la viabilidad quirúrgica de colocar una LIO en pacientes menores de un año, la evidencia mostrada tanto en el proceso de emetropización que durante el primer año de vida presenta cambios significativos y la influencia directa con el incremento del myopic shift en pacientes pseudofáquicos en este subgrupo etario, debemos ser sumamente cautelosos en la selección de una línea basal sobre la cual realizaremos implantes de lentes primarios. La incidencia de reoperaciones por complicaciones es mucho más alta en menores de un año de edad debido a la propia disgenesia asociada a la catarata congénita, a la actividad mitótica elevada de las células epiteliales ecuatoriales que contribuyen a la aparición de cataratas regenerativas y a la formación del anillo de Sommer, que al surgir favorecen nuevas adversidades como descentrado de la LIO y subluxación/luxación de la misma.

Aún cuando el cirujano de segmento anterior cuente con la destreza para colocar una LIO en menores de un año, tendremos que tener en cuenta no sólo el

mayor rango de error predictivo refractivo antes mencionado y la mayor incidencia del myopic shift sino que, también habremos de considerar variables anatómicas respecto a la LIO, el saco capsular es menor al diámetro de háptica-háptica, lo que produce tensión y rugosidad de la capsula posterior. La implantación de una LIO en menores de un año tendrá que venir acompañada de diseño específico de la misma donde podamos influir en el tamaño de la óptica para la reducción de diámetro y la selección estandarizada de lentes monofocales de 3 piezas; elegiremos monofocal debido a que en el basal ya existe un amplio rango de error en una sola medida que se volverá exponencial al emplear lentes multifocales y de 3 piezas por el tamaño de la LIO mas idóneo, además que las hápticas de la misma ejercen menor tensión capsular a nivel ecuatorial.

En el caso presentado pese a la edad de implantación de la LIO, se optó por una lente monopieza, en su lugar se aconseja la colocación de LIO de 3 piezas con anillo de tensión capsular para disminuir futuras complicaciones. Las LIO monopieza deberán ser siempre implantadas en el bag ya que la implantación en el sulcus presenta un riesgo aumentado de dispersión pigmentaria, glaucoma y subluxación. Si bien nos enfrentamos a una catarata monocular, la cual presenta un tasa de ambipía mayor en comparación a las bilaterales y que el manejo de la afaquia monocular es mucho más complejo; en la mayoría de los casos sobre todo cuando la cirugía amerita realizarse de forma inmediata a edades tempranas, resulta conviene esperar un segundo tiempo para la colocación de una LIO secundaria al presentar una edad mayor, teniendo así una disminución significativa del

error pronostico refractivo y no acentuaremos el proceso de elongación con la pseudofaquia en menores de un año.

Al considerar la miopía axil pseudofáquica de este paciente y con la evidencia de los estudios Atropine for the Treatment of Myopia (ATOM 1, 2 y 3) surgen nuevas oportunidades de acción terapéutica temprana con el empleo de atropina súper diluida como medida a contemplar para frenar su progresión. Principalmente en la miopía axil en este subgrupo específico de la pseudofaquia infantil donde la evidencia ya nos ha demostrado que el myopic shift será mayor y sobre todo en aquellos casos de compromiso unilateral, en el cual tenemos el ojo contralateral como referencia control para comparar, así como en aquellos pacientes con miopías basales prequirúrgicas. En retrospectiva, este caso al constatarse la progresión de la miopía y una vez descartado un glaucoma asociado que pudiera favorecer este proceso de elongación, la atropina podría haber contribuido a su frenar su progresión.

El estado refractivo final en este paciente con una miopía magna monocular y mala visión (pese a la corrección área, terapia oclusiva, estimulación visual y seguimiento), nos hace plantearnos potenciales resoluciones como pueden ser la corrección con lente de contacto, con el fin de disminuir las aberraciones refractivas del antejo aéreo y la anisometropía tan grande del elemento óptico, con la posterior evaluación de si existe algún grado de mejoría en la visión. Otra opción a discutir sin duda sería el recambio de la LIO para llevarlo a un estado refractivo de emetropía, considerando el valor refractivo puro del ojo

contralateral, siempre teniendo en cuenta que nos encontramos con la condicionante del abordaje en un paciente pediátrico, donde se requerirá de anestesia general para efectuarlo y que será un ojo hiperreactivo a la inflamación, tal como ocurre en este grupo poblacional. En la población de adultos un recambio de una LIO es un procedimiento que se realiza con una frecuencia relativa, sea por la coexistencia de lentes fáquicas con catarata, o por errores en estados refractivos postquirúrgicos.

Para aventurarse al recambio de la LIO en este caso se deberá contar con una evaluación exhaustiva que contemple análisis de la situación de la LIO implantada previamente para determinar si se encuentra en el bag o el sulcus, evaluar los diámetros de las rexis anterior y posterior; examinar la integridad del complejo capsular mediante biomicroscopía pero también haciendo uso de los elementos complementarios como la ultra biomicroscopía y la OCT de segmento anterior. Contar con la certeza que en el contexto de este "ojo largo" no existen lesiones periféricas que predispongan a desgarros por la manipulación que implica un recambio de LIO y en su defecto, hacer los tratamientos preventivos oportunos. Habrá que contar con una excelente relación medico-paciente/familia, así como detenerse a plantear la situación al paciente, quien en definitiva tiene una voz muy importante en la decisión final. Se tendrá que informar de las potenciales complicaciones asociadas y finalmente analizar con la familia que este recambio de LIO no va a producir un gran cambio en la agudeza visual del paciente. Los análisis dicotómicos de riesgo/beneficio y costo/eficacia nos interpelan en casos como este, donde el medio es también un factor con-

dicionante, incorporando premisas bioéticas como el principio de la subsidiariedad para determinar si resulta conveniente esta reintervención.

REFERENCIAS

1. Lambert SR, Lynn MJ, DuBois LG, Cotsonis GA, Hartmann EE, Wilson ME: Axial elongation following cataract surgery during the first year of life in the infant aphakia treatment study. *Invest Ophthalmol Vis Sci* 2012;53:7539–7545.
2. Gordon RA, Donzis PB: Refractive development of the human eye. *Arch Ophthalmol* 1985;103:785–789.
3. Indaram M, VanderVeen DK. Postoperative Refractive Errors Following Pediatric Cataract Extraction with Intraocular Lens Implantation. *Seminars in Ophthalmology*, 2017. ISSN: 0882-0538 DOI: 10.1080/08820538.2017.1353812
4. VanderVeen DK, MDa, McClatchey TS, McClatchey SK, et al. Effective lens position and pseudophakic refraction prediction error at 101/2 years of age in the Infant Aphakia Treatment Study. *J AAPOS*. 2022 August ; 26(4): 172.e1–172.e5. doi:10.1016/j.jaapos.2022.04.010.
5. Lambert SR. Changes in Ocular Growth after Pediatric Cataract Surgery. *Dev Ophthalmol*. 2016(57): 29–39. DOI: 10.1159/000442498.

GRAND ROUND de DISCUTIDORES



Dr. José Fernando Pérez

Jefe del Departamento de Oftalmología Pediátrica y Estrabismo
Instituto Mexicano de Oftalmología
Querétaro, México

1- Actualmente la indicación de implante de LIO en nuestro centro en la mayoría de los casos es después de los 6 meses de edad, aunque tendemos a colocar LIO en cataratas monoculares, en edades menores, siempre y cuando el segmento anterior del ojo lo permita, en este caso con un poder para emetropía de +37.50, nos habla de un ojo de tamaño adecuado, sin embargo, no olvidemos que existe una mayor probabilidad de una mayor reacción inflamatoria y de re-opacificación del eje visual y por lo tanto de reoperación. También se podría haber realizado una lensectomía vía pars plana SIN implante de lente, con corrección con lente de contacto, para posteriormente colocar un implante secundario después de los 3 años de edad.

2- La elección del poder de LIO en este caso, (+29.50) a partir de un poder de +37.50 para emetropía, creo fue correcta (aproximadamente un 20% de hipocorrección), el residual hipermetrópico inicial estaba dentro de lo esperado, el cual es de suma importancia su corrección inmediata con lente de contacto o incluso aéreo. Aún así, este paciente generó una miopización importante, no sólo por el poder mayor del lente, que a lo largo del tiempo genera miopía, sino además por la ambliopía de ese ojo, que nos da un crecimiento mayor del globo ocular, valdría la pena determinar la diferencia actual en el eje AP por USG.

3- El manejo óptico de este caso se hace difícil por el grado de anisometropía, mi elección sería un recambio de lente, la técnica y tipo de lente a usar dependerán del lente primario implantado y la viabilidad de mantener una bolsa de cristalino íntegra, o colocar un

lente en el sulcus.

Hay que tener cuidado con el nuevo cálculo de lente y corroborar con una retinoscopia intra-operatoria también.

En nuestra experiencia el recambio de se puede lograr sin mayor complicación y facilitar el uso de una graduación aérea sin tener esa gran anisometropía, aunque la probabilidad de una capacidad visual más allá del 20/200 es poca, (no se menciona si existe estrabismo asociado que también impacta en el pronóstico visual final). Este caso nos ejemplifica el difícil manejo de las cataratas congénitas monoculares, las cuales aún con un diagnóstico temprano y un tratamiento ideal, tienen un resultado visual que muchas veces no es el mejor, resaltando la importancia del diagnóstico muy temprano (tamiz visual neonatal)



XXXI CONGRESO



**SOCIEDAD ESPAÑOLA DE ESTRABOLOGÍA
Y OFTALMOLOGÍA PEDIÁTRICA**

SEVILLA 25/26 ABRIL 2024
SALÓN DE ACTOS - FACULTAD DE DERECHO



Dra. Dora Fernández-Agrafojo

Dr. T. Pena

Dr. H. Morales

Dr. C. Esquinas

Instituto INOF. Centro Médico Teknon.
Barcelona. España

C.C. 63 Espasmo acomodativo unilateral

Introducción:

El espasmo acomodativo se caracteriza por una disfunción sostenida del músculo ciliar. Al presentar dificultad para relajar el músculo el paciente podrá referir visión borrosa en visión lejana como síntoma habitual y pseudomiopía aislada, aunque también puede ir acompañado de una alteración en la miosis y la convergencia. Es más común en la juventud y podría estar relacionado con el trabajo excesivo en visión de cerca como una de las causas.^{1,2,3}

Los tratamientos descritos son los consejos relacionados con evitar el exceso de la visión cercana continuada, lentes positivos, terapia visual, prismas y/o gota ciclopentolato para reducir o eliminar los síntomas y poder relajar el músculo ciliar.^{4,5}

Aunque en pocos casos, también podemos encontrarnos con un espasmo acomodativo como complicación post-operatoria en una cirugía refractiva LASIK. Antes de la intervención será aconsejado, para minimizar el riesgo de espasmo acomodativo, realizar una evaluación de la acomodación como parte de la exploración oftalmológica y dentro de lo posible corregir con gafas la totalidad de la refracción medida con ciclopentolato en caso de hipermetropía latente.^{6,7,8}

Caso:

Paciente 26 años, hombre, que acudió a consulta por primera vez refiriendo dificultad para enfocar con el ojo izquierdo, empeorando desde hace 3 años, principalmente en la visión de cerca.

Contacto: dr.agrafojo@inof.es

Tabla 1: Resultados de la exploración oftalmológica

	Ojo derecho	Ojo izquierdo
(AV) Agudeza visual sin corrección lejos	1- (decimal)	0.5- (decimal)
Refracción subjetiva manifiesta / AV	+0.50-0.25x160° (AV 1)	+2.50-0.25x55° (AV 1)
Refracción ciclopentolato 1%	+1.25-0.25x160°	+4.00-0.50x55°
Cover test lejos	Ortotropia	
Cover test cerca	Ortotropia	
Estreopsis	Sin corrección: 400" arco Con corrección refracción subjetiva: 200" arco	
Ojo dominante	Motor	Sensorial
Paquimetría central	558 micras	559 micras
Presión intraocular	12 mmHg	12 mmHg
Polo anterior	Normal ambos ojos	
Polo posterior	Normal ambos ojos	

Durante la exploración se tuvo en cuenta el nivel de tolerancia a la anisometropía que refería el paciente con gafa de prueba. Presentaba incomodidad con valores superiores a +1.50 dioptrías de anisometropía. Aniseiconia del 3% entre ambos ojos medida con el valor de la refracción subjetiva. Tras la exploración se informó al paciente de su estado refractivo y se aconsejó, para eliminar la sintomatología y previo estudio con Pentacam, intervenir con cirugía refractiva LASIK en el ojo izquierdo. Se descartó antes de la cirugía dar corrección óptica con gafas con la totalidad de la refracción medida bajo ciclopentolato debido a la alta anisometropía y el límite de tolerancia del paciente. La sintomatología e inmediata necesidad del paciente por resolverla precipitó la elección del tratamiento quirúrgico refractivo de la totalidad del valor refractivo obtenido bajo ciclopentolato como primera opción.

Tabla 2: Resultados de la exploración oftalmológica post-cirugía Lasik en ojo izquierdo.

	1 día después	3 meses después	6 meses después	7 meses después	8 meses después
Agudeza visual (decimal) sin corrección	0.8-	0.4	0.4	0.8	0.8
Refracción subjetiva / AV		-1.00 AV 0.8	-1.00 AV 1	-0.50 AV 1	-0.50 AV 1
Refracción ciclopentolato / AV			+0.25-0.50x30° AV 1		

Los primeros días tras el proceso poscirugía el paciente presentó pseudomiopía y astenopia. Al mes la astenopia se redujo, pero el espasmo acomodativo del ojo izquierdo se mantuvo. Las medidas de la refracción con ciclopentolato y la mejora de la agudeza visual corregida con ciclopentolato confirmó el diagnóstico del mencionado espasmo. A partir del sexto mes y al no mejorar la agudeza visual del ojo izquierdo se planteó tratamiento con ciclopentolato al 1% días alternos en ojo izquierdo durante 1 mes. Se abrió la posibilidad posterior, según resultados, de tratar con terapia visual para ayudar relajar el espasmo.

Después de 1 mes con tratamiento farmacológico la agudeza visual del ojo izquierdo mejoró hasta un valor de 0.8. Consecuentemente se prolongó la misma pauta de tratamiento con ciclopentolato 1 mes más, obteniéndose el mismo resultado de 0.8 y alcanzando una agudeza visual de unidad con valor refractivo subjetivo de -0.50 dioptrías en dicho ojo izquierdo.

Conclusiones:

Se confirma que los pacientes jóvenes con hipermetropía latente, puede presentar un espasmo acomodativo tras cirugía Lasik. Es adecuado seguir el consejo de corregir con gafas la totalidad de la refracción medida con ciclopentolato en caso de hipermetropía latente, aunque en este caso la anisometropía limitó esta posibilidad. Nuestra experiencia prioriza el tratamiento con ciclopentolato como primera opción en estos casos

REFERENCIAS

- 1-Alvarez-Blunes O, Cavero-Roig LI, Clavé-Cerezo L. Accommodative spasm in children. *Acta Estrabológica*. Vol. XL VII 2018;2:107-112.
- 2-Rhatigan M, Byrne C, Logan P. Spasm of the near reflex: A case report. *Am J Ophthalmol Case Rep*.2017; 6: 35-37.
- 3-Cámara-Castillo HG, Díaz-Rubio JL, Jiménez-Rosas F. Treatment of accommodation spasm with positive spherical lenses. *Rev Mex Oftalmol*. 2006; 80: 282-284.
- 4-Becerra Fuentesal L. Treatment of accommodation spasm with lenses and visual therapy in patients between 6 and 29 years old. Sevilla University Pharmacy Faculty Final Degree. 2019 [Accessed November 07, 2023]. <https://idus.us.es/bitstream/handle/11441/91743/BECCERRA%20FUENTESAL%2c%20LAURA.pdf?sequence=1&isAllowed=y>
- 5-Hyndman J. Spasm of the Near Reflex: Literature Review and Proposed Management Strategy. *Jour Binoc Vis Ocul Moti*. 2018;68(3): 78-86.
- 6-Airiani S, Braunstein RE. Accommodative Spasm After Laser-Assisted In Situ Keratomileusis (LASIK). *Ame Jour Ophthal*. 2006;141(6): 1163-1164.
- 7-Prakash G, Sharma N, Sharma P, Choudhary V, Titiyal JS. Accommodative spasm after laser-assisted in situ keratomileusis (LASIK). *Amer Jour Ophthal*. 2007;143(3): 540.
- 8-León Arroyo LM, Isaza LG, Sánchez-Espinosa JM y Rey-Rodríguez DV. Espasmo acomodativo en ojo contralateral post queratomielusis in situ asistida con láser (Lasik): a propósito de un caso. *Cienc Tecnol Salud Vis Ocul*. 2022;(2):. doi: <https://doi.org/10.19052/sv.vol19.iss2.5>
- 9-Pigassou-Albouy R. *Les estrabismes*. Barcelona: Masson; 1991.



VIII CONGRESO
ANUAL SAOI-CAE
BARILOCHE

14, 15 y 16 de
noviembre 2024

BARILOCHE

¡Queremos estar ahí!

📍 Hotel Cacique Inacayal Lake & Spa

➔ Próximamente más info



Dra. Adriana A. Solano

Oftalmología Pediátrica y Estrabismo
Profesora Asociada de la Fundación Universitaria
de Ciencias de la Salud,
Bogotá, Colombia

C.C.64 Queratoconjuntivitis vernal

Paciente de 11 años de sexo masculino, procedente de Bogotá, con cuadro clínico de 3 años de evolución consistente en ojo rojo, lagrimeo, ardor, prurito y disminución de la visión en AO. En manejo con Hialuronato de sodio 0,4% , Carboximetilcelulosa al 1% c/12 horas y Ciclosporina 0.1% c/12 horas AO.

Antecedentes Oftalmológicos:

Anteojos desde los 7 años.

Cirugía palpebral OI a los 8 años.

Úlcera en escudo OD a los 9 años.

Patológicos:

Dermatitis alérgica y rinitis alérgica.

Al examen Oftalmológico:

*AV cc visión lejana:

OD: 20/60 (-2.00 -4.00x 0°)

OI: 20/80 (-0.50 -4.50 x 0°)

*AV cc visión cercana:

OD: J6

OI: J7

*Exámen Externo en ambos ojos:

Placas eritematosas descamativas en canto interno y ptosis de PS.

*Exámen oculomotor:

Normal sin desviaciones.

*Exámen pupilar:

Normal en ambos ojos.

*Biomicroscopía:

OD: Engrosamiento de borde palpebral con papilas gigantes en conjuntiva tarsal superior, secreción mucoide en fondos de saco, conjuntiva hiperémica en 360°. Córnea con vascularización superficial y profunda superior periférica que se extiende hacia la pupila. Queratitis superficial difusa severa (QPS). Resto normal. (Fotos 1,2,3)

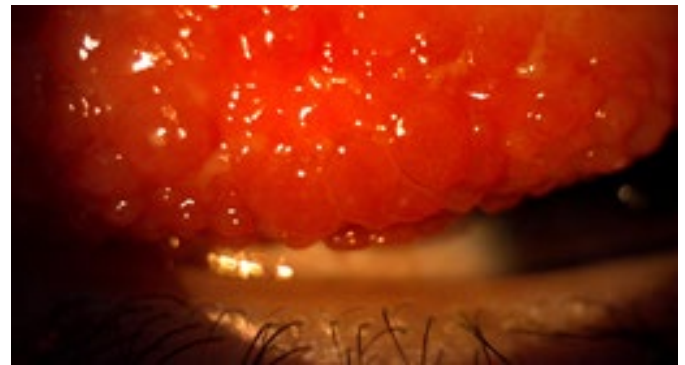


Foto 1: OD papilas tarsales

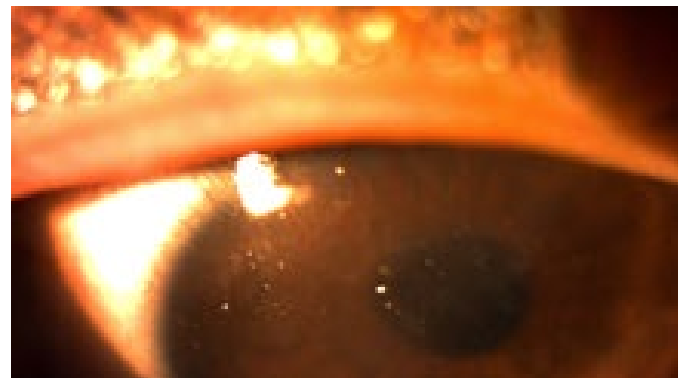


Foto 2: OD: vascularización periférica

CASO CLÍNICO

Queratoconjuntivitis vernal

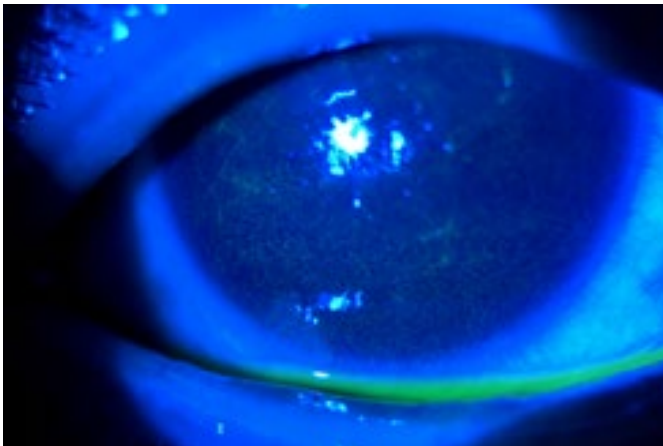


Foto 3 OD: QPS difusa

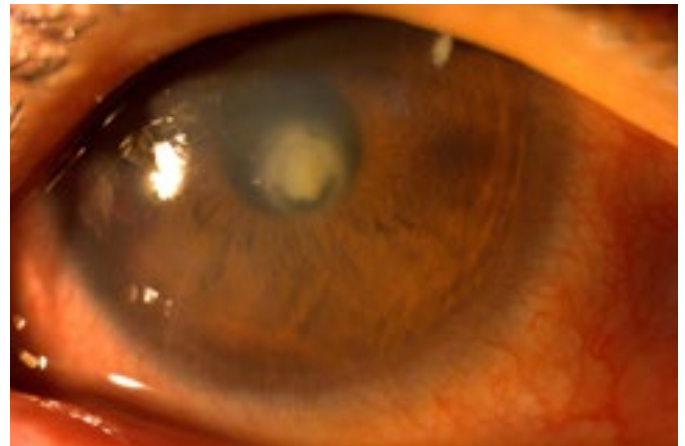


Foto 5: OI: Defecto epitelial

OI: Engrosamiento de borde palpebral con papilas gigantes en conjuntiva tarsal superior, secreción mucicoide en fondos de saco, conjuntiva hiperémica en 360°. Córnea con defecto epitelial redondeado de 1.5 x 1.5 mm paracentral. QPS severa. Resto normal. (Fotos 4,5,6).

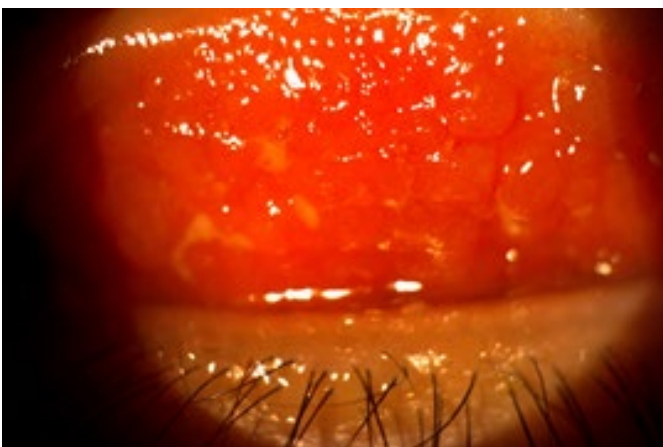


Foto 4: OI: Papilas tarsales

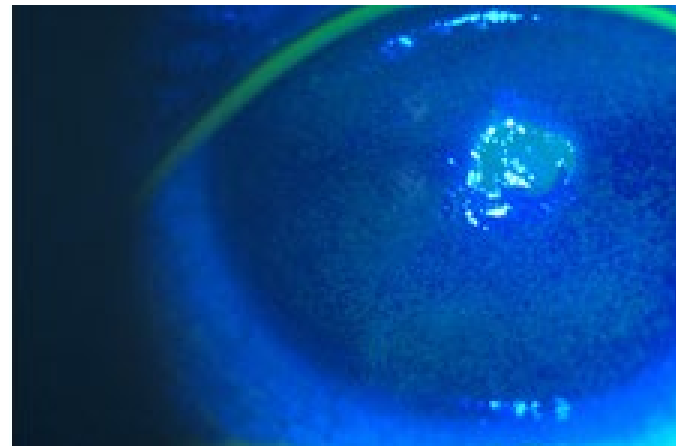


Foto 6: OI: Defecto epitelial y QPS

Se realiza diagnósticos de:

1. Queratoconjuntivitis vernal AO.
2. Úlcera en escudo OI.
3. Ptosis mecánica AO.
4. Astigmatismo miópico compuesto AO.
5. Dermatitis atópica.
6. Rinitis alérgica.

Se inicia manejo con:

1. Cetirizina tabletas 10mg/día.
 2. Prednisolona tabletas 45mg/día.
 3. Hialuronato al 4% c/hora AO.
 4. Tacrolimus 0.03% c/8 horas AO.
 5. Carboximetilcelulosa al 1% c/8 horas AO.
 6. Epinastina c/12 horas AO.
 7. Loteprednol 0.5% c/8 horas AO.
- Valoración por ORL prioritaria.

A la semana se encontraba mejoría de la sintomatología y de los signos clínicos:

AVLcc: OD 20/40 OI 20/80

Biomicroscopía:

OD: Engrosamiento de borde palpebral con papilas gigantes en conjuntivo tarsal superior, escasa secreción mucoide en fondos de saco, conjuntiva hiperémica en 360°

Conjuntiva levemente hiperémica. Córnea con vascularización superficial y profunda de predominio superior. QPS difusa severa y se evidencia lesión gelatinosa con vasos tortuosos. (Foto 7,8)

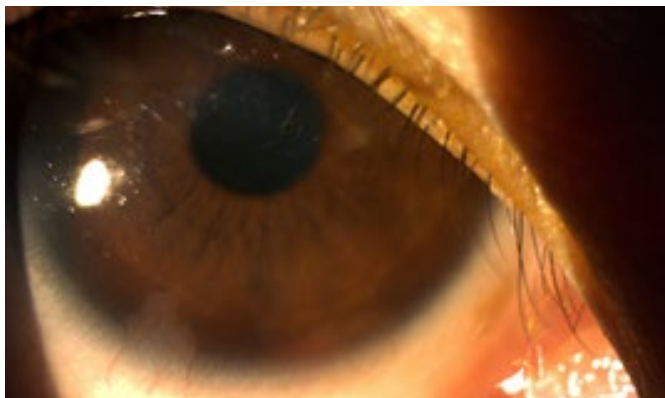

Foto 7: OD: Lesión limbar gelatinosa

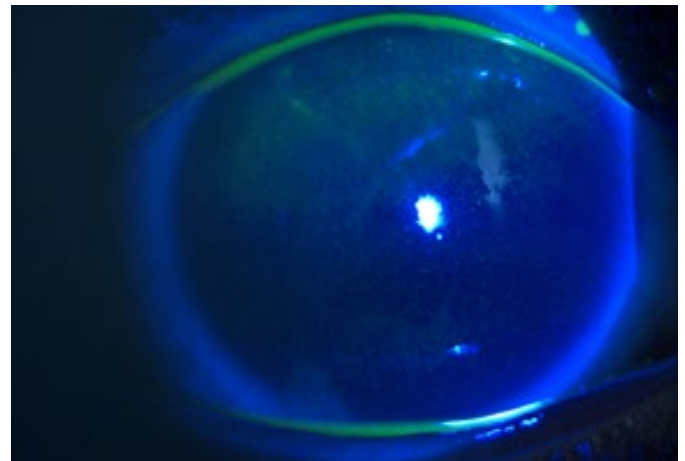


Foto 8. OD: Mejoría de la QPS

OI: Engrosamiento de borde palpebral con papilas gigantes en conjuntivo tarsal superior, escasa secreción mucoide en fondos de saco, conjuntiva levemente hiperémica en 360°. Defecto epitelial descrito con placa de fibrina. QPS difusa. (Foto 9,10).

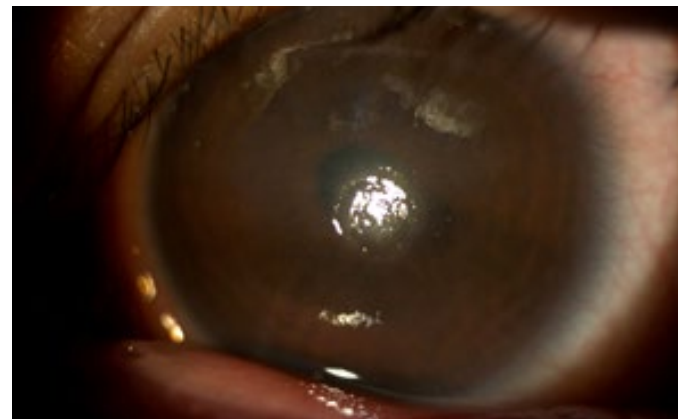


Foto 9. OI: Placa de fibrina en úlcera en escudo

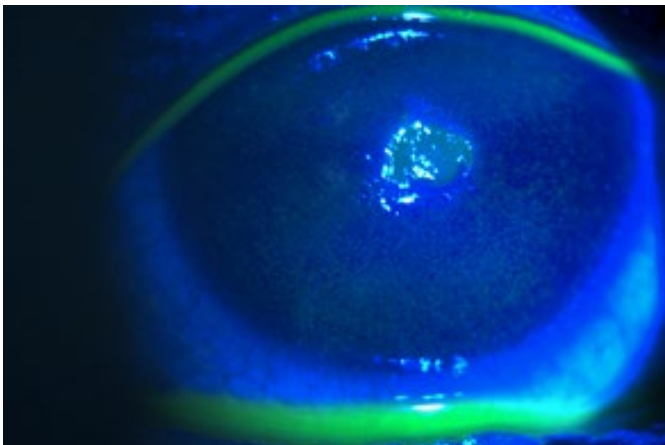


Foto 10. OI: Placa de fibrina en úlcera en escudo QPS.

Manejo:

Se inicia descenso de Prednisolona oral, se retira material fibrinoide de úlcera y se deja lente de contacto terapéutico con Moxifloxacina tópica profiláctica y el resto de manejo se continúa igual.

A las 3 semanas observamos cierre de la úlcera del ojo izquierdo con mejoría de agudeza visual en dicho ojo a 20/70. (Fotos 11 y 12)

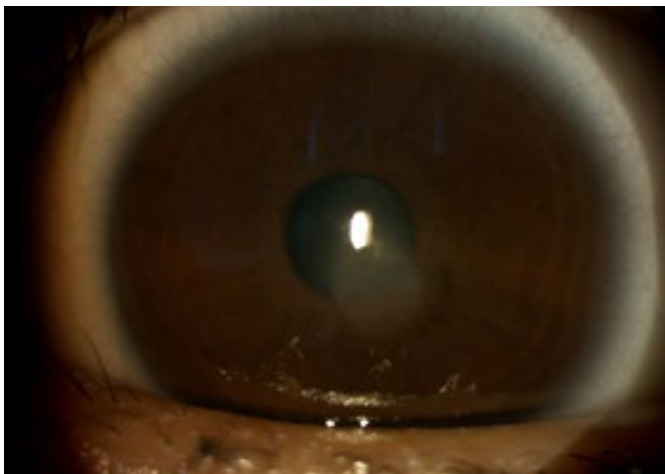


Foto 11. OI: Cierre de úlcera

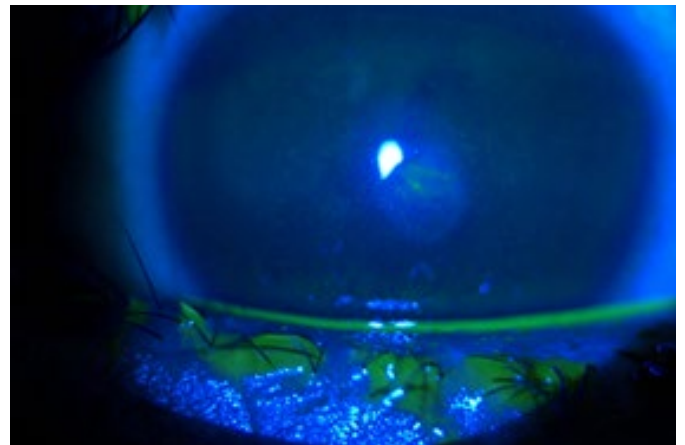


Foto 12. OI: Cierre de úlcera

Se suspendió el lente de contacto y la moxifloxacina y se disminuyó el Loteprednol a cada 12 horas en ambos ojos por una semana adicional y suspenderlo.

En el control de dos meses había mínimos síntomas oculares, se encontraba en tratamiento con: Cetirizina 10mg vía oral 1 vez al día, Hialuronato de sodio al 4% c/2 horas AO, Tacrolimus 0.03% c/8 horas AO y Epinastina c/12 horas AO.

Al examen Oftalmológico:

AV con refracción ciclopléjica:

OD: -3.00-7.00 x10° 20/60

OI: -1.00-5.00 x0° 20/50

Sombras en tijeras AO.

Queratometría:

OD: 40.50/48.25 x 15°

OI: 39.75/44.75 x 5°

Biomicroscopía:

OD: Leve engrosamiento del borde palpebral, conjuntiva tarsal con leve a moderada reacción papilar, conjuntiva bulbar reposada, vascularización superficial periférica de 11 a 1 horario que se extiende hacia la pupila, estrías de Vogt como nuevo hallazgo, lesión gelatinosa con vasos tortuosos a las 7 horario, QPS leve difusa, resto normal.

OI: Leve engrosamiento del borde palpebral, conjuntiva tarsal con leve a moderada reacción papilar, conjuntiva bulbar reposada, vascularización superficial periférica en 180 grados superiores, estrías de Vogt igualmente, leucoma central redondeado de leve densidad a las 4 horario, QPS leve difusa, resto normal.

Diagnósticos finales:

1. Queratoconjuntivitis vernal AO.
2. Úlcera en escudo OI resuelta.
3. Queratocono.
4. Ptosis mecánica AO.
5. Astigmatismo miópico compuesto AO.
6. Dermatitis atópica.
7. Rinitis alérgica.

Se deja con el siguiente manejo y se solicita Pentacam AO y definir pertinencia de Crosslinking.

XXIV CONGRESO CLADE 2025

11-15 DE FEBRERO

Antigua Guatemala

Fotografía: Ed Wilson, MD



HOTEL SEDE



DRA. FERNANDA KRIEGER
Instituto Strabos
Brasil



DRA. SUSANA GAMIO
Buenos Aires, Argentina

Dra. Krieger: ¿Por qué eligió la oftalmología pediátrica como especialidad?

Dra. Gamio: Elegí estudiar Medicina con la idea de ser oftalmóloga, pero durante la carrera me enamoré de la pediatría como especialidad y de los niños como pacientes. El trabajo del pediatra es 24/7 y fue entonces, que cuando nació mi primera hija, decidí mantener la relación con los niños desde otra especialidad y comencé mi formación en Oftalmopediatria en la Casa Cuna dirigida en ese entonces por el Dr. Gonzalez Mujica.

De allí pase al Hospital de Niños Ricardo Gutiérrez dirigido por la Dra. Angelica Damel donde complete mi formación. Nunca me arrepentí de mi decisión.

Dra. Krieger: Siendo inicialmente oftalmóloga infantil, ¿cuáles fueron las circunstancias que la decidieron dedicarse más intensamente al estrabismo, tanto de niños como de adultos?

Dra. Gamio: Cuando el Dr. Alberto Ciancia propuso la Maestría en Estrabismo me pareció una buena oportunidad para mejorar mis conocimientos siendo el estrabismo una patología muy prevalente en la práctica de la oftalmología pediátrica. Fue una carrera muy exigente pero enriquecedora porque como bien decía la Dra. Nélide Melek "No se diagnostica lo que no se conoce". Con mayores herramientas teóricas el tratamiento del estrabismo tanto de niños como de adultos me apasionaron.

Dra. Krieger: ¿Cuáles son los últimos avances en estrabismo de los últimos años?

Dra. Gamio: Considero que los mayores avances en estrabismo de los últimos años están relacionados con los métodos de diagnóstico. Las imágenes orbitarias nos permitieron explicar ciertos cuadros como el MAPE, el sagging eye, son muy útiles en los estrabismos post traumáticos, en los estrabismos paralíticos y en las reoperaciones. Dilucidar el mecanismo hizo que sugieran nuevas técnicas quirúrgicas como la técnica de Yokoyama. Las cámaras retinales no mi-driáticas permiten el estudio y el registro de la torsión en forma muy simple lo que nos brinda otro dato mas importante en el diagnóstico. La videooculografía es otra herramienta muy útil para detectar incomitancias y estudiar el comportamiento de la desviación fijando con cada ojo.

Dra. Krieger: ¿Cómo ve esta especialidad en el futuro.?

Dra. Gamio: La corrección del estrabismo y mejoría en la binocularidad irán mejorando en el futuro con los avances tecnológicos. Me parece que falta un largo camino para que podamos evitar la cirugía y tratar a los pacientes estrábicos con otros métodos.

Dra. Krieger: ¿Tuvo un modelo a seguir en su carrera y cómo este influyó en sus elecciones profesionales?

Dra. Gamio: No tuve un modelo a seguir en mi profesión. Sentí admiración por el conocimiento de mis profesores, pero no creo que ellos hayan trazado mi camino. Más bien creo, que fue mi padre el modelo a seguir que no era médico, pero siempre me aconsejo respecto a las elecciones de vida.

Dra. Krieger: ¿Hubo hitos en su carrera que resultaron en nuevas direcciones?

Dra. Gamio: El nacimiento de mi hija fue un hito que me ayudo a tomar la decisión de dejar la pediatría.

Dra. Krieger: ¿Cómo ha desarrollado su interés por el estudio de la divergencia vertical disociada?

Dra. Gamio: En 1999 asistí al Congreso de la Academia Americana de Oftalmología en Orlando y el Dr. Alberto Ciancia me pidió que fuera a escuchar al Dr. David Guyton en su curso de DVD. Me entusiasmaron mucho sus investigaciones sobre la génesis de la DVD en la que involucraba a los músculos oblicuos y esto me motivo a estudiar más al respecto. La DVD sería luego el tema que desarrolle en mi tesina al terminar la maestría guiada por el Dr. Julio Prieto Díaz. La publicación de este trabajo en la revista Binocular Visión hizo que me contactara luego con Michael Brodsky quien me expuso su teoría al respecto. A partir de entonces fui conociendo a casi todos los que se interesan por esta singular



alteración de la motilidad ocular que todavía genera controversias.

Dra. Krieger: ¿Podría explicar qué le atrajo en la videoculografía y por qué empezó a utilizar en sus pacientes?

Dra. Gamio: La videoculografía juega un rol muy importante en el estudio del estrabismo disociado. Guyton baso su teoría en estudios de registro de movimientos oculares mediante scleral search coils y fue mi amigo Carlos Laria quien me mostro lo que podía obtenerse mediante registros videoculograficos. Con el estudiamos algunos pacientes en Alicante y luego gracias a su generosidad pudimos adquirir un equipo con el que trabajo junto a el Dr. Jorge Pasquinelli en Buenos Aires.

Dra. Krieger: ¿Cuál sería la mejor indicación de la toxina botulínica en estrabismo?

Dra. Gamio: La toxina botulínica tiene muchas indicaciones. Es útil para tratar esotropías infantiles durante el primer año de vida, como coadyuvante en hipo o hipercorrecciones quirúrgicas, para tratar esotropías agudas comitantes relacionadas con uso excesivo de dispositivos electrónicos, para tratar estrabismos paralíticos, incluso puede ser usada como herramienta de diagnóstico.



Dra. Krieger: ¿Podría comentar los desafíos de rehabilitar a niños con baja visión?

Dra. Gamio: Para rehabilitar niños con baja visión se requiere un equipo de profesionales, es una tarea multidisciplinaria. En el Hospital de Niños Ricardo Gutiérrez pudimos formar un equipo gracias a la colaboración de los Leones. Está a cargo de la Dra. Alejandra Carmona, quien realiza esta ardua tarea en colaboración con estimuladoras visuales y apoyo psicológico del niño y su familia.

Dra. Krieger: ¿Cuáles son los principales desafíos en operar a los pacientes en todo el mundo en proyectos tales como el de la AAPOS?

Dra. Gamio: Participar del programa de entrenamiento de AAPOS en el Hospital de

Tianjin fue una experiencia inolvidable. Con la Dra. Andrea Molinari tuvimos oportunidad de revisar muchos pacientes muy interesantes, pudimos operarlos y realizar una tarea docente muy enriquecedora.

Dra. Krieger: ¿Cómo ha sido su relación con los jóvenes que ha formado en el Hospital de Niños Gutiérrez? ¿Qué aspecto suyo cree que ha sabido mejor transmitir?

Dra. Gamio: En el Hospital Gutiérrez tuve y tengo la gran ventaja de formar parte de un equipo al cual se fueron sumando jóvenes que se integraron y cada uno de ellos hizo su aporte en beneficio del grupo. Les pregunté a ellos que aspecto creían que mejor había transmitido en mi etapa de jefatura del servicio y me respondieron que enseñe con el ejemplo, responsabilidad, gran capacidad de trabajo, respeto y disciplina. Siempre les dije que el mejor maestro es el paciente, cuando nos hacemos cargo de la confianza que deposita en nosotros y tratamos de resolver el problema que lo aqueja la recompensa es inmensa en sabiduría y en satisfacción por el trabajo realizado.

Tuve la suerte de tener excelentes maestros en mi carrera a quienes les agradezco lo que me enseñaron. Hoy los jóvenes aprenden de otro modo y tienen la oportunidad de consultar al mundo cuando un diagnóstico no se aclara o cuando el tratamiento no funciona. Aprovechar esta ventaja que internet nos brinda es de gran ayuda en nuestra profesión.



22 de
MARZO



PRIMER ATENEO DEL CONSEJO ARGENTINO DE ESTRABISMO

Hospital General de Agudos Parmenio Piñedo
Hospital General de Niños Pedro de Elizalde
Sao (Hospital de Pediatría)
Prof. Dr. Juan P. Garrahan
cae.miembros@gmail.com

FORMATO VIRTUAL

7 a 11 de
ABRIL



AAPOS 2023 - 49th ANNUAL MEETING

AJW Marriott, Austin
Austin, USA

17 a 20 de
ABRIL



XXII CONGRESO ARGENTINO DE OFTALMOLOGIA SIMPOSIO SAOI

Actualización en temas selectos de Oftalmología Infantil
mierc. 17 de abril de 16 a 17.30 hs.
Centro de Convenciones Buenos Aires (CEC)
Buenos Aires, Argentina

26 de ABRIL
19 a 21 hs.




SEGUNDO ATENEO DEL CONSEJO ARGENTINO DE ESTRABISMO

Hospital Oftalmológico Pedro Lagleize
Asociación Argentina de Ortopistas Zona Central (coordina Dra. Carla Bucco)

cae.miembros@gmail.com

FORMATO VIRTUAL

25 y 26 de
ABRIL



XXXI CONGRESO DE LA SOCIEDAD ESPAÑOLA DE ESTRABOLOGIA Y OFTALMOLOGIA PEDIÁTRICA

Salón de Actos
Facultad de Derecho
Sevilla, España

24 de MAYO
19 a 21 hs.



TERCER ATENEO DEL CONSEJO ARGENTINO DE ESTRABISMO

Hospital Nacional
Prof. Dr. Alejandro Posadas
Universidad Católica Argentina
SAOI (Hospital de Niño Dr. Ricardo Gutierrez)
cae.miembros@gmail.com

FORMATO VIRTUAL

12 al 15 de
JUNIO



Joint Meeting of the European and International Strabismic Associations
Pierre Baudis Conference Centre
Toulouse, France
<https://www.esa-isa2024.org/>

28 de JUNIO
19 a 21 hs.



CUARTO ATENEO DEL CONSEJO ARGENTINO DE ESTRABISMO

Hospital de Clínicas José de San Martín
Hospital Alemán
Zona de Cuyo (coordina Dra. Claudia Giner)
cae.miembros@gmail.com

FORMATO VIRTUAL

11 al 13 de
JULIO



5TH WORLD CONGRESS OF PEDIATRIC OPHTHALMOLOGY y STRABISMUS

IN CONJUNCTION WITH THE 13 TH MALAYSIAN SOCIETY OF OPHTHALMOLOGY ANNUAL SCIENTIFIC MEETING

Kuala Lumpur Convention Center (KLCC) Kuala Lumpur, Malaysia

26 de JULIO
19 a 21 hs.



QUINTO ATENEO DEL CONSEJO ARGENTINO DE ESTRABISMO

Hospital Oftalmológico Santa Lucía
Consultores Oftalmológicos
Zona Norte (coordina Dra. Constanza Martinelli)
cae.miembros@gmail.com

FORMATO VIRTUAL

23 de AGOSTO
19 a 21 hs.



SEXTO ATENEO DEL CONSEJO ARGENTINO DE ESTRABISMO

Hospital de Niños Ricardo Gutiérrez
FOP- Discipulos del Dr. Ciancia
SAOI (Hospital General de Niños Pedro de Elizalde)
cae.miembros@gmail.com

FORMATO VIRTUAL

27 de
SEPTIEMBRE
19 a 21 hs.



SÉPTIMO ATENEO DEL CONSEJO ARGENTINO DE ESTRABISMO

Instituto de Oftalmología Prieto Díaz
Hospital de Pediatría Prof. Dr. Juan P. Garrahan
Zona Litoral (coordina Dra. Priscilla Amado)
cae.miembros@gmail.com

FORMATO VIRTUAL

2 de
OCTUBRE



OCTAVO ATENEO DEL CONSEJO ARGENTINO DE ESTRABISMO

Clínica de Ojos Dr. Nano
Hospital Italiano de Buenos Aires
Zona sur (coordina Dra. Hebe Roverán)
cae.miembros@gmail.com

FORMATO VIRTUAL

19 a 21 de
OCTUBRE



128TH ANNUAL MEETING OF THE AMERICAN ACADEMY OF OPHTHALMOLOGY

Chicago, Illinois (USA)

6 a 9 de
NOVIEMBRE



2024 JOINT CONFERENCE WITH THE EGYPTIAN ASSOCIATION OF PEDIATRIC OPHTHALMOLOGY (EAPOS) AND AAPOS 2023

Steingenberg Nile Palace
Luxor, Egypt





Consejo Argentino de Estrabismo
www.estrabismo.com.ar



Sociedad Argentina de Oftalmología Infantil




www.cladeweb.com



Sociedad de Oftalmología Pediátrica Latinoamericana
sopla.org



Centro Brasileiro de Estrabismo (CBE)
www.cbe.org.br



Centro Chileno de Estrabismo



Sociedad Española de Estrabología y Oftalmología Pediátrica



Centro Mexicano de Estrabismo
www.cmestrabismo.org



Centro Peruano de Estrabismo y Oftalmología Pediátrica





REOP-Revista de Estrabismo & Oftalmología Pediátrica es una publicación trimestral del Instituto Oftalmológico Prieto Díaz SRL, y distribuida gratuitamente. La misma puede ser solicitada al Editor por toda persona o institución interesada en recibirlo a la dirección electrónica fernandoprietodiaz@hotmail.com

REOP acepta para su publicación casos clínicos, trabajos originales y comentarios sobre estrabismo y oftalmología pediátrica. El material para ser publicado puede ser escrito en español, portugués o inglés. Información sobre cursos, jornadas y congresos de estrabismo y oftalmología pediátrica será bien recibida y debe ser remitida a la dirección que figura más abajo o al mismo correo electrónico. El contenido de REOP no puede ser reproducido sin autorización expresa. COPYRIGHT REOP 2024.

REOP-(Revista de Estrabismo & Oftalmología Pediátrica) é uma publicação trimestral do Instituto Oftalmológico Prieto Díaz SRL, e distribuída gratuitamente. A mesma pode ser solicitada ao Editor, por qualquer pessoa ou instituição interessada em recebê-la, no endereço eletrônico fernandoprietodiaz@hotmail.com

. REOP aceita para publicação casos clínicos, trabalhos originais e comentários sobre estrabismo e oftalmologia pediátrica. O material para ser publicado pode ser escrito em espanhol, português ou inglês. Informação sobre cursos, jornadas e congressos de estrabismo e oftalmologia pediátrica será bem recebida e deve ser enviada ao endereço que se encontra abaixo ou ao mesmo endereço eletrônico. O conteúdo da REOP não pode ser reproduzido sem autorização expressa. COPYRIGHT REOP 2024.

REOP-(Revista de Estrabismo & Oftalmología Pediátrica) is a free-access peer reviewed medical journal specialized in Strabismus and Pediatric Ophthalmology published quarterly by the Instituto Oftalmológico Prieto Díaz SRL in La Plata, Argentina. REOP accepts original papers, case reports, and letters to the editor. The journal accepts submissions in Spanish, English and Portuguese. An especial section is dedicated to promote local and international meetings in pediatric ophthalmology and strabismus. All submissions must be directed to the editor-in-chief Fernando Prieto Diaz: fernandoprietodiaz@hotmail.com
COPYRIGHT REOP 2024.

INSTITUTO OFTALMOLÓGICO PRIETO DÍAZ SRL
La Plata- (B1900BBA) -Prov. de Buenos Aires, ARGENTINA



REOP